

-28 yaşında erkek hasta,

-Bilateral flank ağrı ve disüri,

- Tam İdrar Tetkiki'nde mikroskopik hematüri ve pyüri,

- İdrar Kültürü'nde Proteus Mirabilis üremesi gözlemlendi,

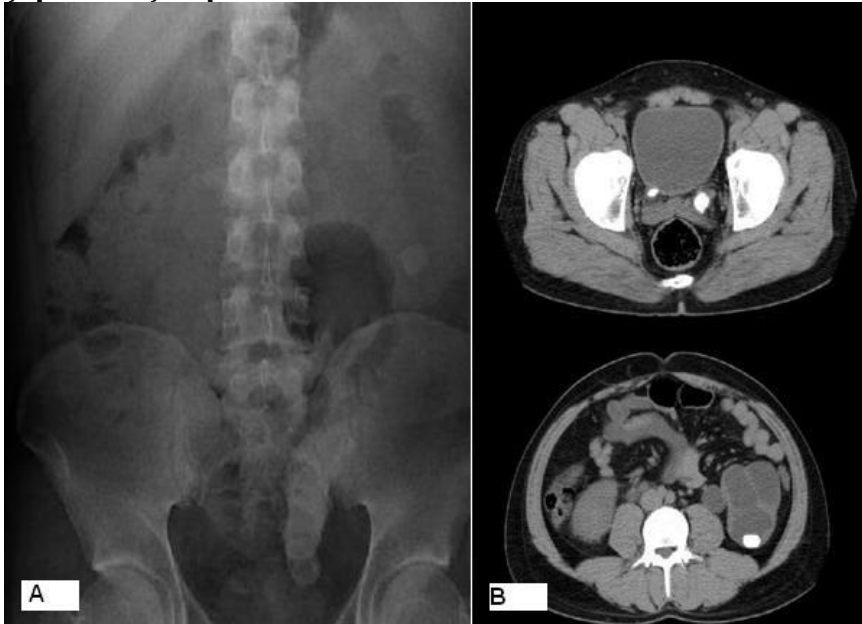
-Serum Kreatinin seviyesi 1.7 mg/dl olarak tespit edildi,

- Hastaya 5 gün süreyle günde 2 doz olmak üzere Ceftriakson 1gr iv. tedavi verildi,

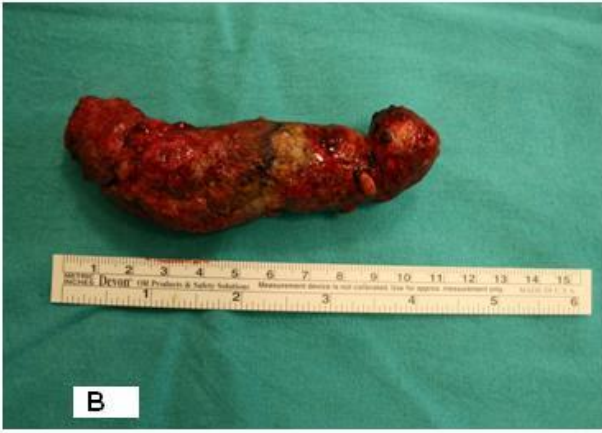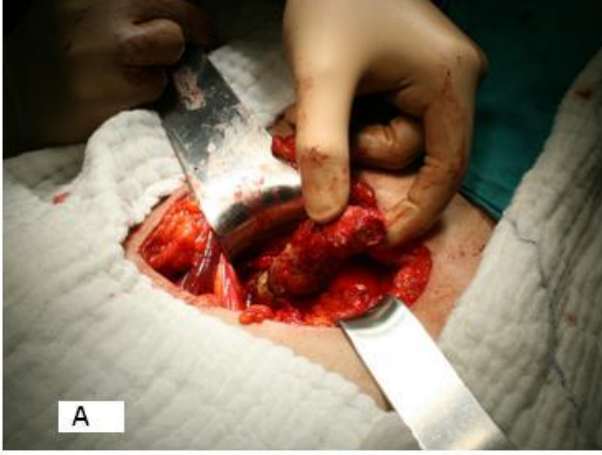- Takiben alınan idrar kültüründe üreme gözlenmedi,

-Ultrasonografisinde sol üreterohidronefroz tespit edildi.

- Direkt Üriner Sistem Grafisi ve Bilgisayarlı Tomografi'de sol üreter alt uçtan orta kesime uzanan 11.5 x 3.5 cm boyutlu solda obstrüksiyona sebep olan üreter taşı, ayrıca sol böbrek alt polde yaklaşık 2 cm çaplı taş ve sağ üreter distal uçta da yaklaşık 7 mm çapında taş tespit edildi.

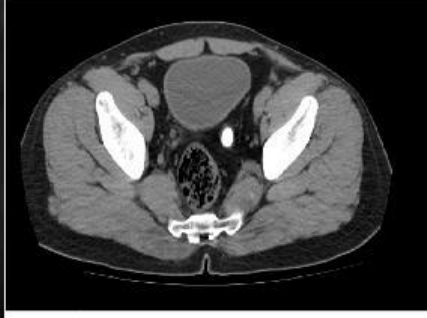
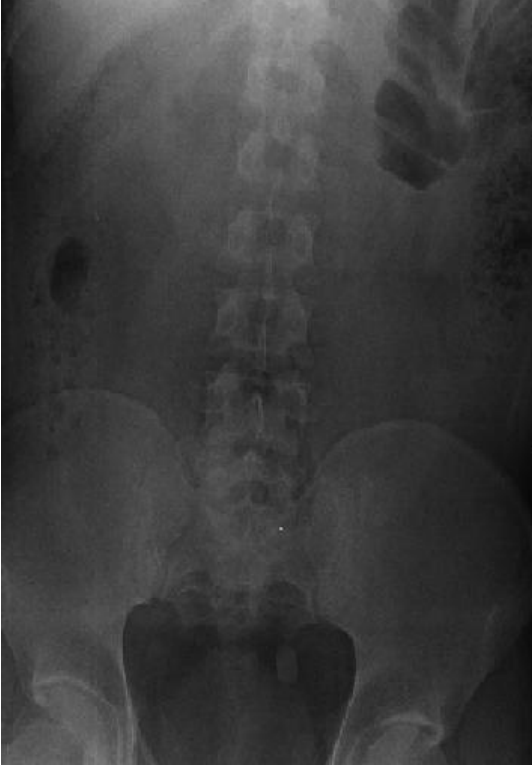
- Hastaya sol üreterolitotomi ve sol Double J (DJ) kateterizasyon operasyonu uygulandı.



- Postoperatif 14.günde sol üretere yerleştirilen DJ stent alındı.

- Takiplerinde sağ üreter taşının spontan düştüğü gözlenen hastanın postoperatif 2. ayda sol böbrek taşının üreter alt uca düştüğü tespit edilmesi üzerine hastaya sol üreterolitotomi ve DJ kateterizasyon operasyonu uygulandı.



- Postoperatif 14. günde DJ kateteri alınan hastanın yapılan metabolik araştırmasında herhangi bir anlamlı sonuç elde edilmedi.

DR.SELÇUK SARIKAYA
ANKARA KEÇİÖREN EĞİTİM VE ARAŞTIRMA HASTANESİ
ÜROLOJİ KLİNİĞİ