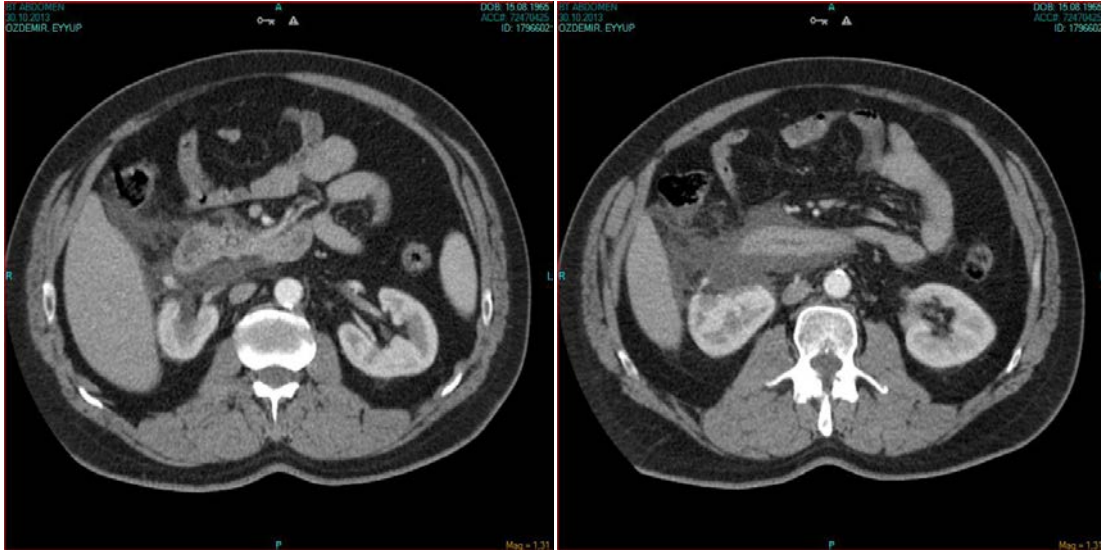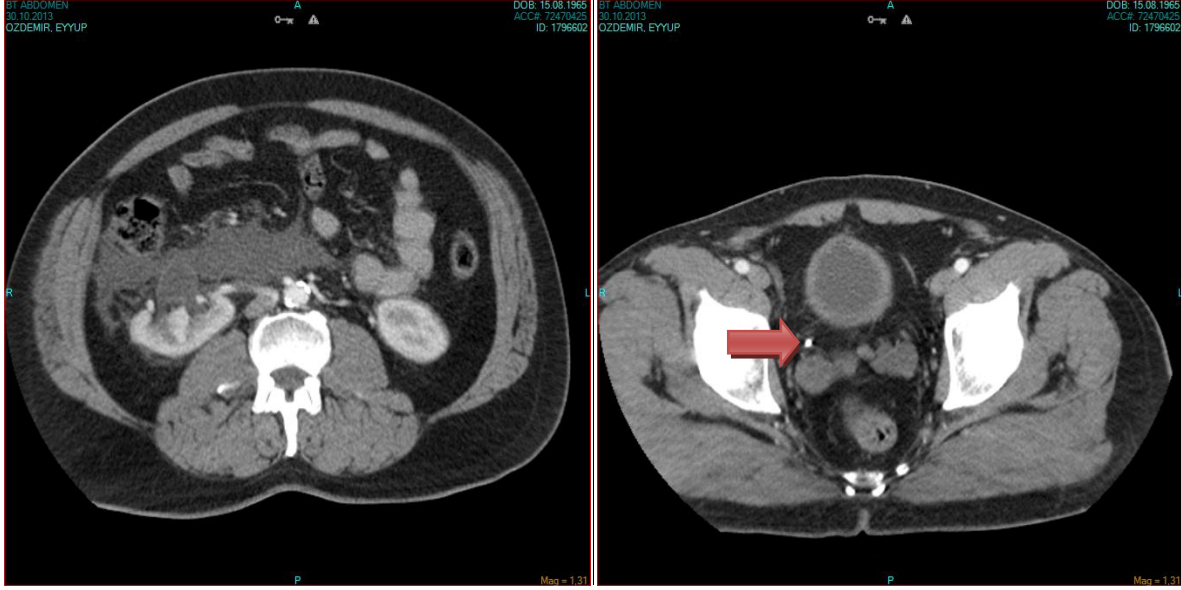


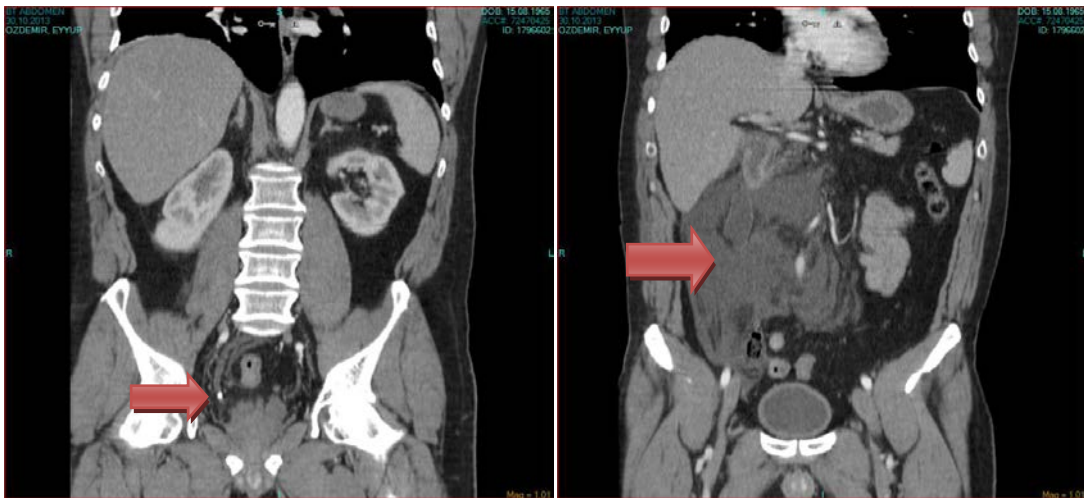- 48 yaş erkek hasta
- Karın ağrısı şikayeti ile acil servise başvuruyor
- FM de batın hassasiyeti mevcut. Özellikle sağ alt kadranda ağrısı mevcut.
- Hastanın herhangi bir komorbiditesi yok.
- WBC:17.000 CRP:25,6 kreatin:1,3 Tam idrar tahlili:Özellik yok
- Kontrastlı BT: Sağ böbrekte gr 1-2 hidronefroz, sağ UPJ'de toplayıcı sistem bütünlüğünde bozulma,



renal pelvis komşuluğunda , duodenum 2. ve 3. kısım komşuluğunda anterior pararenal alanda , perirenal alanda , daha inferiorda, posteriorda retroperitoneal alanda , en geniş yerindeki AP çapı 3 cm'ye varan hipodens mayii dansitesinde olası ürinom lehine görünüm. Üreterin mesaneye girmeden 3 cm öncesi kesimde 7 mmlik kalkül.



- Hastaya Sağ nefrostomi katateri ve ürinomun olduğu bölgeye drenaj katateri tatbik edildi.
- Drenaj Sıvısından bakılan kreatin:74 (ürinom)
- Hastaya 5 gün 3.kuşak Sefalosporin tedavisi uygulandı.
- Hastanın kreatin değeri:0,9 WBC:9000 CRP:9,3' e kadar geriledi.
- Hastaya başvurunun 5.gününde URS+ DJ stent tatbiki uygulandı.Drenden, tatbikinden 3 sonra mayi gelmediği için dren ve nefrostomisi alındı.
- Postop 1.gün hasta taburcu edildi.



DR.FATİH ELBİR

BEZMİALEM VAKIF ÜNİVERSİTESİ ÜROLOJİ ABD