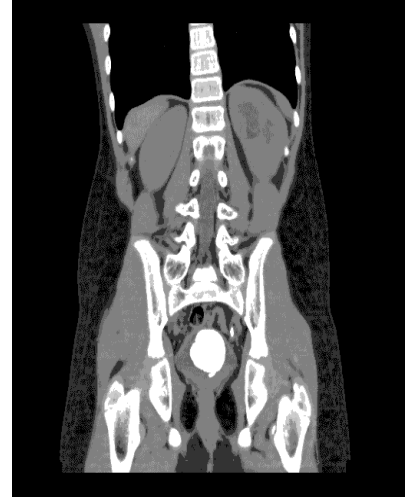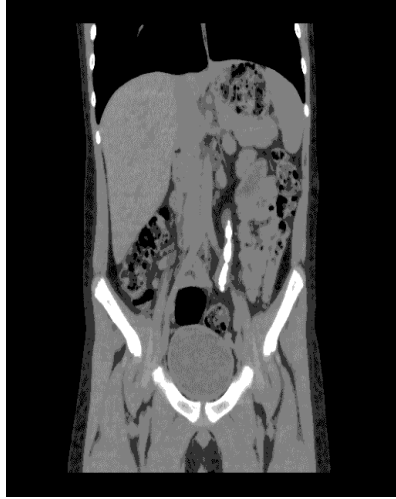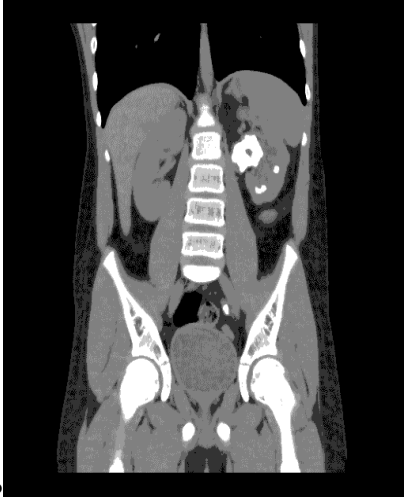


- 11 yaşında erkek hasta
- **Şikayet:** İdrardan kan gelmesi ve dizüri ile başvurdu.
- **Özgeçmiş:** 4 yıl önce dış merkezde sol böbrekten ameliyat olduğu öğrenildi.
- **Fizik Muayene:** suprapubik hassasiyet
- **Kreatinin :** 0,58 ng/dl
- **TİT :** +++ Eritrosit, + Lökosit
- **İKAB:** steril
- **DÜSG:** Böbrek, tüm üreter boyunca ve mesane içerisinde DJ etrafında oluşmuş taşlar gözlemlendi.
- **Tüm Batın BT:** Sol böbrek içerisinde tüm kaliksleri dolduran staghorn taş, tüm üreter boyunca en geniş yerinde 1.5 cm'ye ulaşan DJ etrafında oluşmuş taşlar ve mesane içerisinde DJ alt ucunda oluşmuş 7 cmlik taş gözlemlendi. Sağ böbrek doğal olarak gözlemlendi.



- Hasta operasyona alındı. Genel anestezi altında mesane taşına yönelik perkütan sistolitotomi, üreter taşlarına yönelik rigid URS, böbrek taşlarına yönelik ise RIRS+PCNL uygulandı. DJ katateri asendan olarak laser ile kesilerek çıkarıldı. İşlem sonrasında dj katateri yerleştirildi.

- 
- 
-



- Hastanın post op dönemde çekilen DÜSG grafisinde böbrek içerisinde birkaç adet milimetrik taşlarının olduğu gözlemlendi.
- Post op 2. gün nefrestomi katateri, 3. gün sistostomi katateri alınarak taburcu edildi. Post op 2. hafta ise DJ katateri çekildi.

**Dr. Zülfü SERTKAYA**

**Haydarpaşa Numune Eğitim ve Araştırma Hastanesi**

**Üroloji Kliniği**